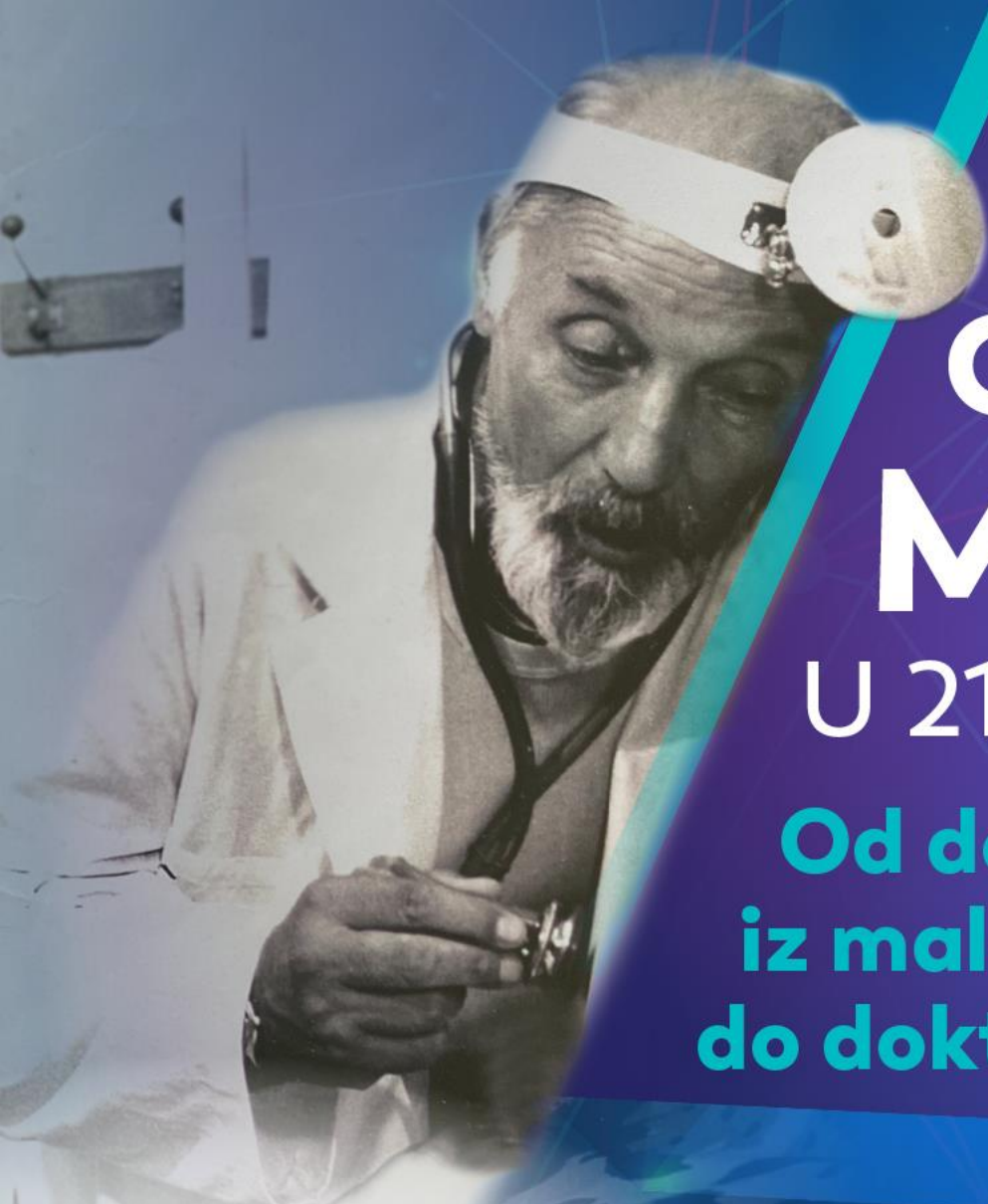



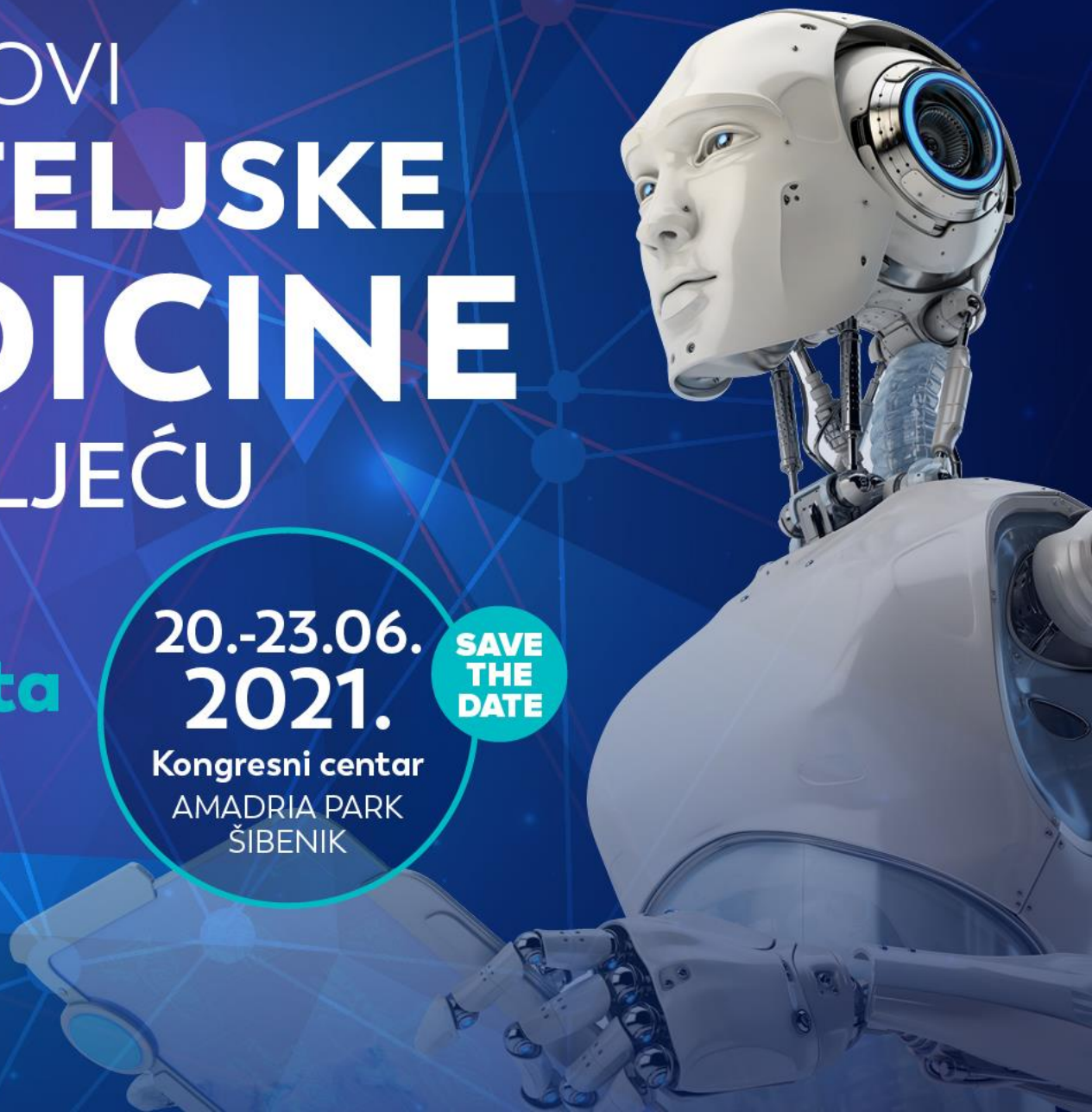IZAZOVI
**OBITELJSKE
MEDICINE**
U 21. STOLJEĆU

**Od doktora
iz malog mesta
do doktora AI**

20.-23.06.
2021.

Kongresni centar
AMADRIA PARK
ŠIBENIK

**SAVE
THE
DATE**






IZAZOVI
**OBITELJSKE
MEDICINE**
U 21. STOLJEĆU

Od doktora
iz malog mesta
do doktora AI

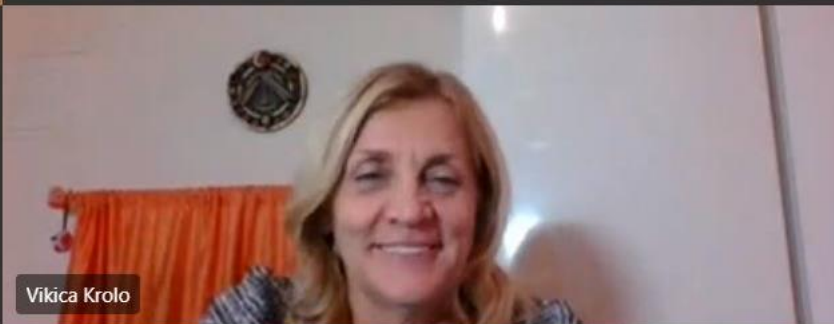
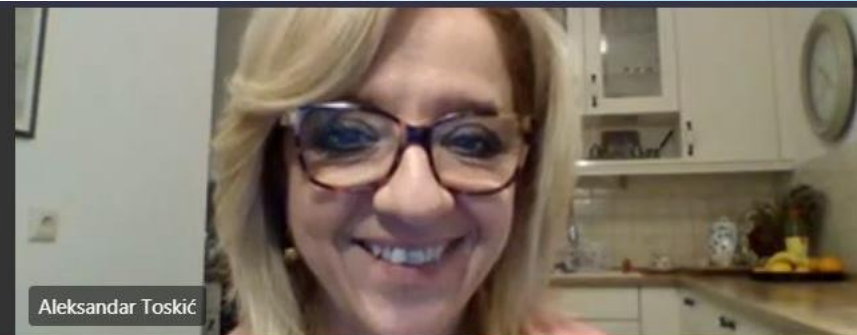RAKK - Putokaz za ranu dijagnozu multiplog mijeloma

Zajednički pilot projekt liječnika obiteljske medicine, hematologa i oboljelih od multiplog mijeloma
2020/2021

Tamara Drča, dr. med.
Martina Morić Perić, dr. med.



Sastanak članova kooperativne grupe



Članovi kooperativne grupe

- dr. med. **Nataša Ban Toskić**, predsjednica Koordinacije hrvatske obiteljske medicine (KoHOM), Zagreb
- dr. med. **Vikica Krolo**, članica Izvršnog odbora KoHOM-a, Split
- dr. med. **Jadranka Karuza**, članica Izvršnog odbora KoHOM-a, Rijeka
- dr. med. **Tamara Drča**, specijalistica obiteljske medicine, Zadar
- prim. dr. **Sandra Bašić-Kinda**, dr. med., Voditeljica radne skupine za multipli mijelom, KroHem (KBC Zagreb)
- prof. dr. sc. **Toni Valković**, dr. med., Zavod za hematologiju KBC Rijeka
- doc. dr. sc. prim. **Delfa Radić-Krišto**, dr. med (Predstojnica Klinike za unutarnje bolesti Kliničke bolnice Merkur)
- dr. med. spec. **Jasminka Sinčić-Petričević** (KBC Osijek)
- dr. med. spec. **Martina Morić Perić**, voditeljica Odjela za hematologiju Opće bolnice Zadar
- dr. sc. **Josip Batinić**, dr. med. (KBC Zagreb)
- dr. med. **Ivan Jovanović**, neuroradiolog (KBC Zagreb)
- **Jelena Pravica**, mag. ing. silv. članica udruge, supruga pacijenta
- **Ivana Slakić**, kći oboljelog
- **Senka Polanščak**, dipl. ing., članica udruge, pacijentica
- **Goran Tudor**, predsjednik udruge MijelomCRO
- **Mira Armour**, direktorica udruge MijelomCRO
- **Ana Tudor**, počasna tajnica MijelomCRO
- I mnogi drugi





IZAZOVI
**OBITELJSKE
MEDICINE**
U 21. STOLJEĆU

Od doktora
iz malog mesta
do doktora AI

Unaprijeđenje sustava rane dijagnoze

Projekt: Rana dijagnoza multiplog mijeloma 20/21

Ishodi: Putokaz za ranu dijagnozu za liječnike obiteljske medicine (RAKK)




KroHem



MijelomCRO

Udruga za podršku oboljelima od multiplog mijeloma (plazmocitoma)





IZAZOVI
**OBITELJSKE
MEDICINE**
U 21. STOLJEĆU

Od doktora
iz malog mesta
do doktora AI



1. FAZA - PRIPREMNE RADNJE, 25. rujan 2020.


Virtualni sastanak liječnika, predstavnika zdravstvenog sustava, pacijenata i članova udruge MijelomCRO, radi razmjene mišljenja i iskustva, te utvrđivanje stanja i uzroka.

2. FAZA - USPOSTAVA PROJEKTA, rujan - prosinac 2020.

Osnivanje kooperativne grupe za realizaciju projekta „Rana dijagnoza multiplog mijeloma 20/21“. Utvrđivanje uzroka na temelju snimke stanja. Predlaganje procedura (smjernica) i infrastrukture rane dijagnostike. Izrada informativnih materijala.

3. FAZA - PROVEDBA, siječanj - lipanj 2021.


Tematska predavanja sa sudionicima iz područja obiteljske i fizikalne medicine, te radiologije. Objava članaka i poziva na akciju u liječničkim novinama. Uključenje projekta „Rana dijagnoza multiplog mijeloma 20/21“ u sastav edukacije.



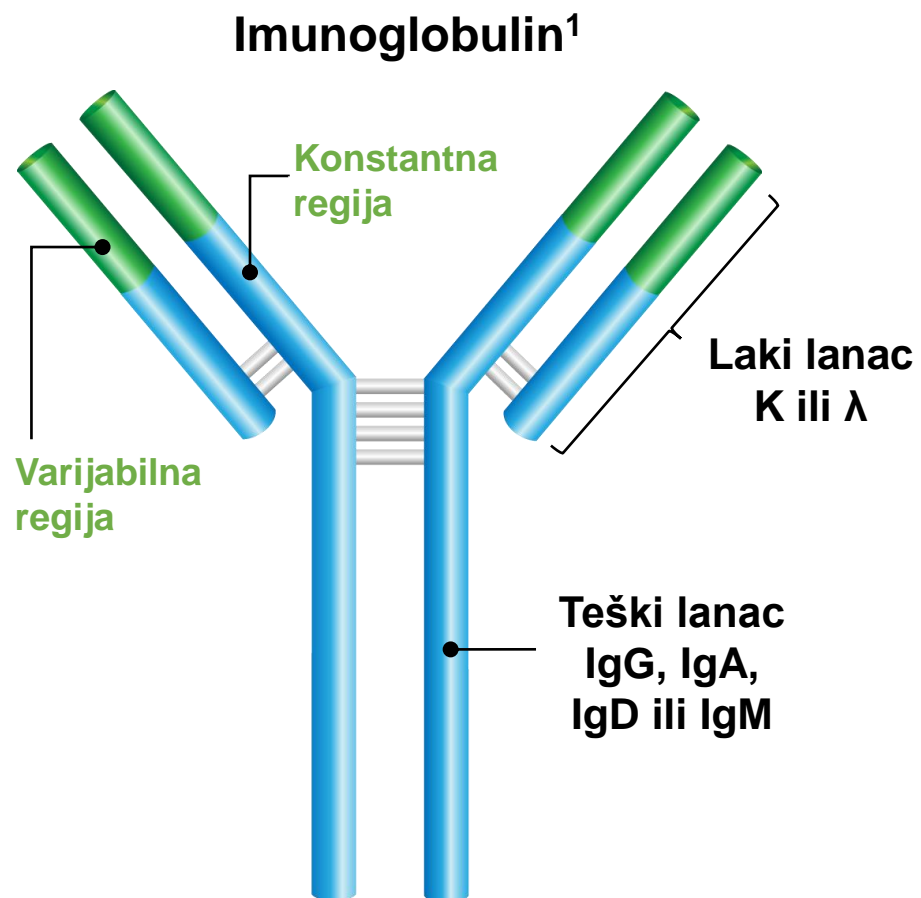


Multipli mijelom

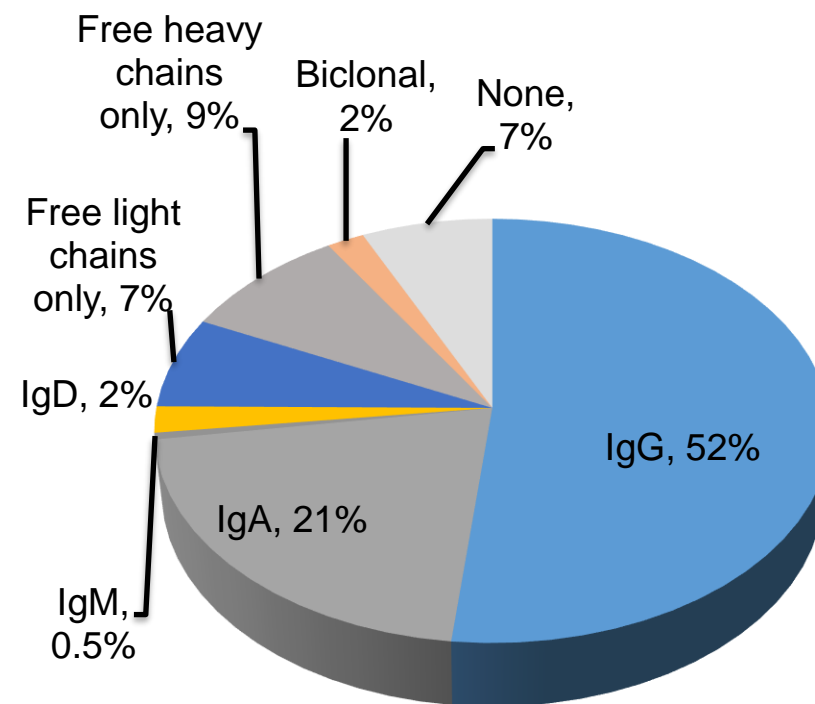
- Zloćudna novotvorina krvotvornog sustava – skupina bolesti nazvanih monoklonskim gamapatijama
- Nepoznate etiologije (genetski i okolišini čimbenici)
- Nekontrolirana monoklonska proliferacija plazma stanica
- Proizvodnja monoklonskog proteina: cjelovite molekule i/ili lakih lanaca imunoglobulina (kappa/lambda)
- Incidencija u Hrvatskoj 4.2-4.8/100 000 godišnje
- Druga po učestalosti maligna hematološka bolest
- Bolest treće životne dobi (medijan 68 godina)



Imunoglobulini



Types of serum M-protein²




1. Durie BGM. Concise Review of the Disease and Treatment Options. International Myeloma Foundation, 2016 edition.

Available at: <https://www.myeloma.org/imf-publications/patient-publications-0>. Accessed April 2017;

2. Kyle RA, et al. Mayo Clin Proc 2003;78:21–33

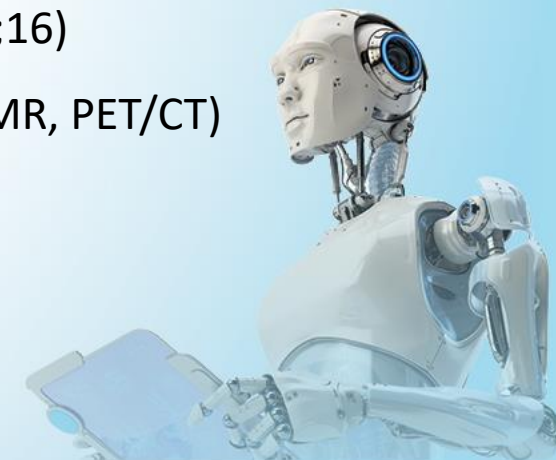
Multipli mijelom - klinička slika

- Osjećaj slabosti, umor, kostobolja, gubitak težine, sklonost krvarenju, smetenost, recidivirajuće infekcije
- Osjećaj slabosti i umor – anemija
- Bolovi u kostima – osteolitičke lezije
- Sklonost trombozama – maligna bolest; povišeni FVIII, vWF; smanjena pokretljivost
- Sklonost krvarenju – trombocitopenija, stečena von Willebrandtova bolest
- Gubitak na težini – nespecifični simptom; kod svih malignoma
- Smetenost – visok kalcij, hiperviskozni sindrom, (anemija)
- Infekcije – narušen humoralni imunitet tj. supresija zdravih imunoglobulina



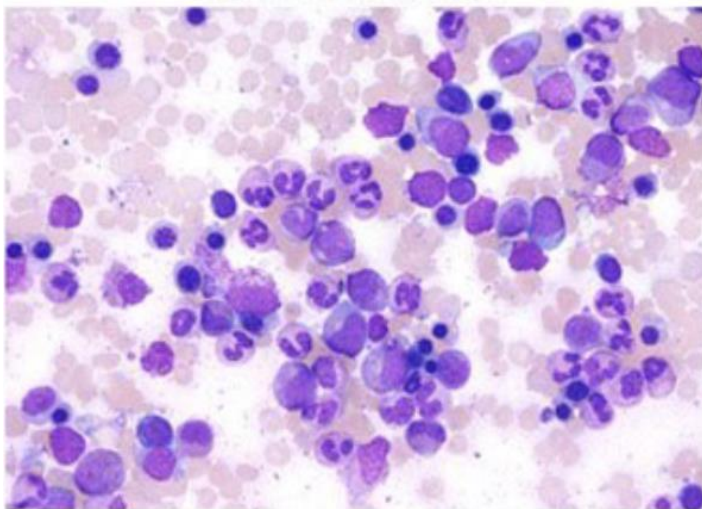
Multipli mijelom - dijagnostika

- Sedimentacija eritrocita (SE)
- Kompletna krvna slika
- Kreatinin (GFR), ureja, urati
- Elektroliti, kalcij
- Beta2 mikroglobulin
- Laktat dehidrogenaza
- Ukupni proteini, albumini
- Elektrofresa serumskih proteina
- Imunoglobulini
- Imunofiksacija serumskih proteina
- Slobodni laki lanci u serumu – kvantitativno
- Biopsija koštane srži
- Citologija
- Patohistologija
- Imunofenotipizacija
- Citogenetika i FISH (del17; t(4;14); t(14;16)
- Slikovne metode (RTG, CT – low dose; MR, PET/CT)

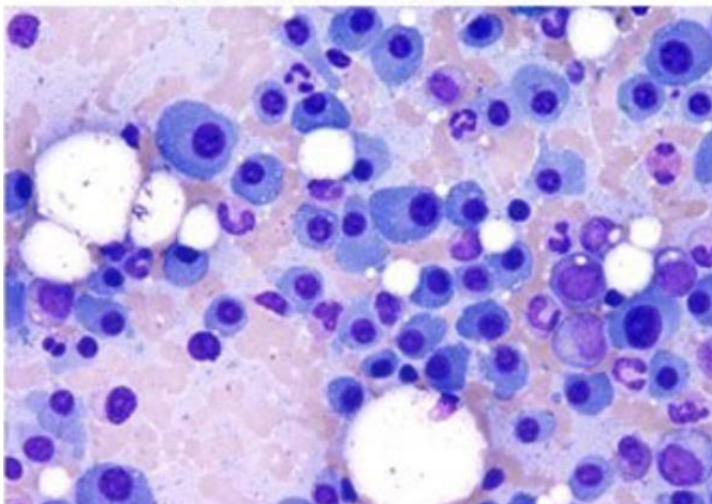


Dijagnostika – analiza seruma i koštane srži

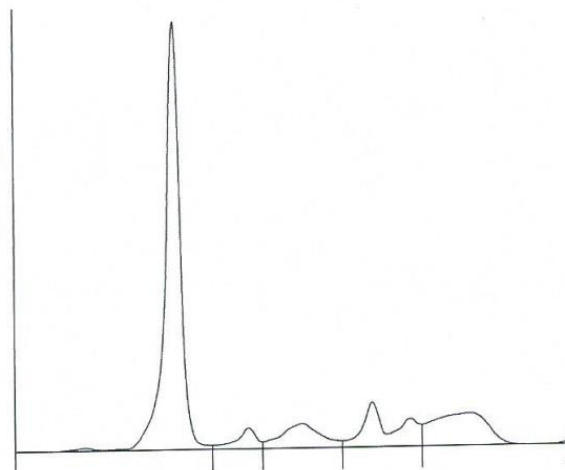
Normal Bone Marrow



Multiple Myeloma Bone Marrow

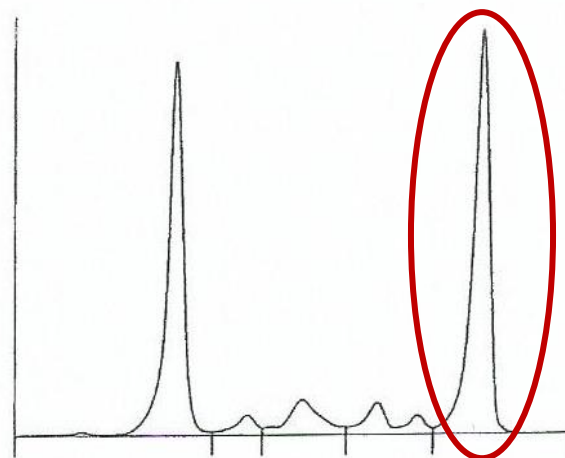

Elektroforeza proteina u serumu



Frakcija	Rez %	Ref. int. %	Rez. g/L	Ref. int. g/L
Albumin	58,3	55,8 - 66,1	41,4	40,2 - 47,6
Alpha 1	3,8	2,9 - 4,9	2,7	2,1 - 3,5
Alpha 2	8,8	7,1 - 11,8	6,2	5,1 - 8,5
Beta	12,9	8,4 - 13,1	9,2	6,0 - 9,4
Gamma	16,2	11,1 - 18,8	11,5	8,0 - 13,5
Ukupni proteini:			71	(60 - 78)
A/G			1,40	(0,80 - 2,00)

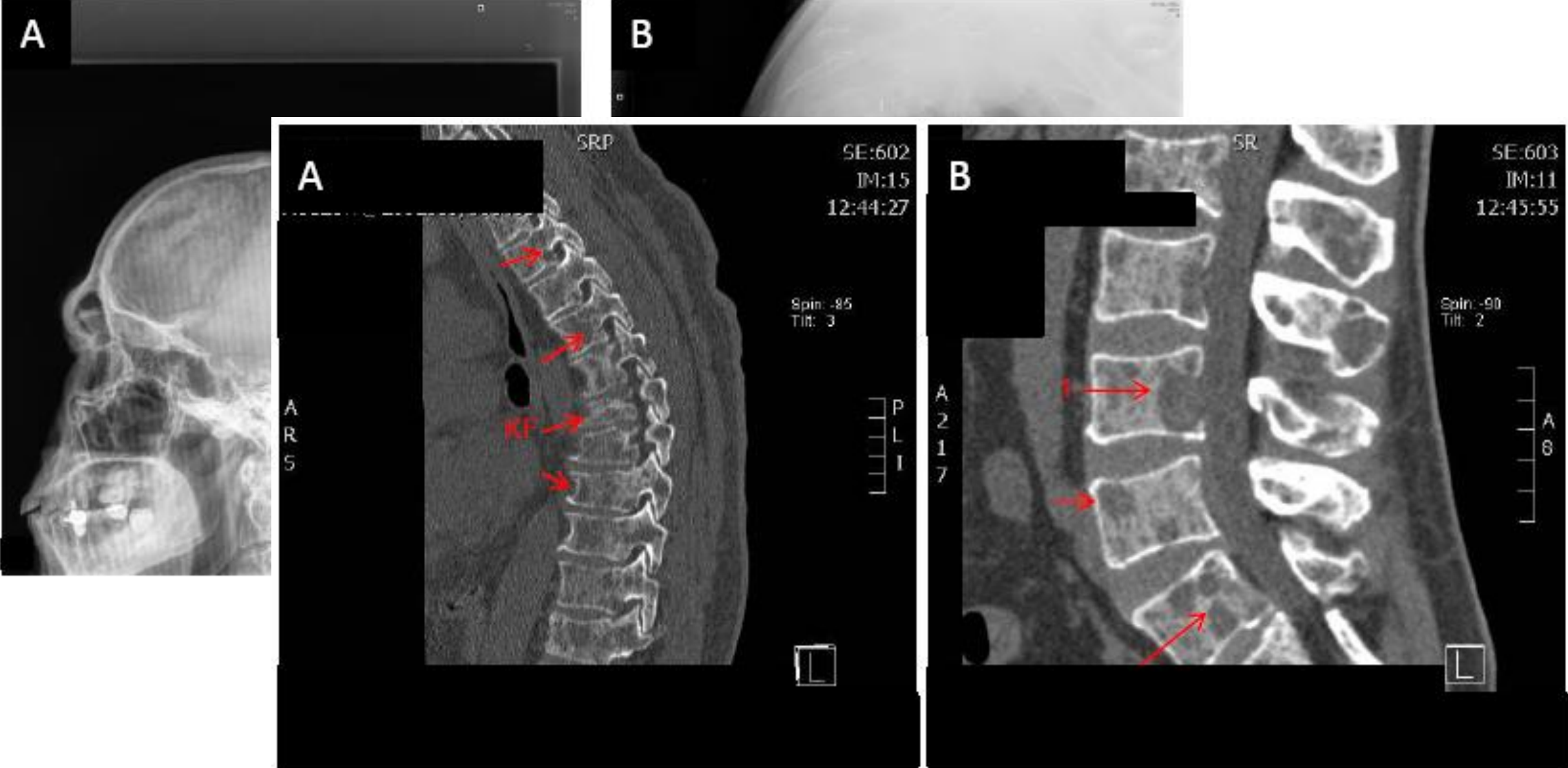
Elektroforeza proteina u serumu



Frakcija	Rez %	Ref. int. %	Rez. g/L	Ref. int. g/L
Albumin	39,7	55,8 - 66,1	36,9	40,2 - 47,6
Alpha 1	2,8	2,9 - 4,9	2,6	2,1 - 3,5
Alpha 2	7,7	7,1 - 11,8	7,2	5,1 - 8,5
Beta	6,5	8,4 - 13,1	6,0	6,0 - 9,4
Gamma	43,3	11,1 - 18,8	40,3	8,0 - 13,5
Ukupni proteini:			93	(60 - 78)
A/G:			0,66	(0,80 - 2,00)

(s ljubaznošću prof.dr.sc. Danice Matišić)


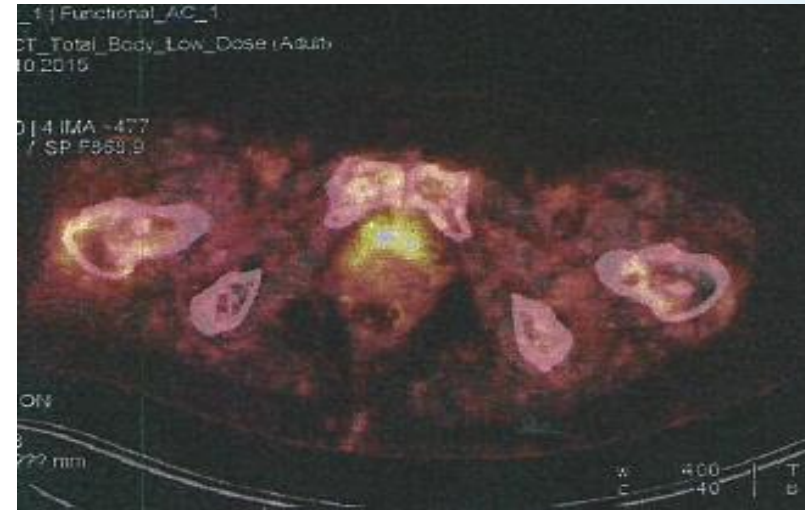
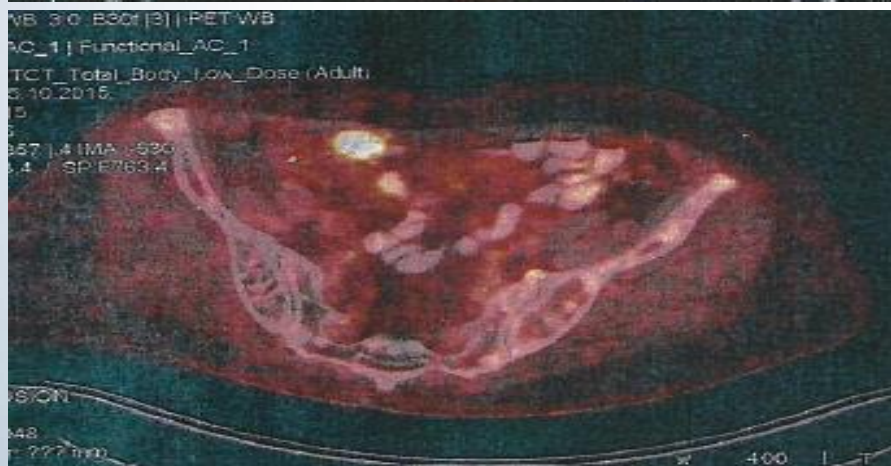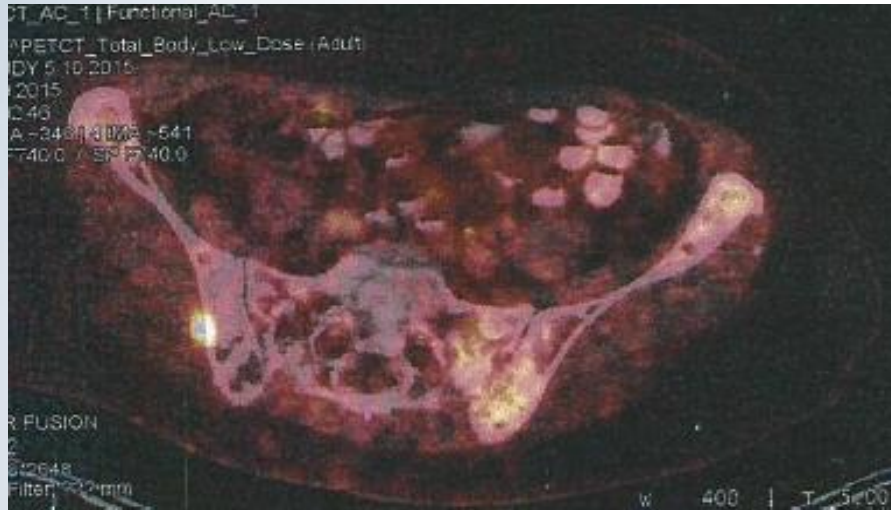
Dijagnostika – radiološke metode





IZAZOVI
**OBITELJSKE
MEDICINE**
U 21. STOLJEĆU

Od doktora
iz malog mesta
do doktora AI



Udruga za podršku oboljelima od multiplog mijeloma (plazmocitoma)




IZAZOVI
**OBITELJSKE
MEDICINE**
U 21. STOLJEĆU

Od doktora
iz malog mesta
do doktora AI

MULTIPLI MIJELOM – RAK KRVI

PUTOKAZ ZA RANU DIJAGNOZU



KroHem



HRVATSKO DRUŠTVO
ZA HEMATOLOGIJU
HRVATSKOG LIJEČNIČKOG ZBORA

MijelomCRO

Udruga za podršku oboljelima od multiplog mijeloma (plazmocitoma)



IZAZOVI
**OBITELJSKE
MEDICINE**
U 21. STOLJEĆU


Od doktora
iz malog mesta
do doktora AI

POSUMNJAJTE NA MIJELOM
RANA DIJAGNOZA - BOLJA PROGNOZA

- Dugotrajni bolovi u leđima i kostima (>4 – 6 tjedana)
- Opća slabost i umor
- Ponavljajuće i dugotrajne infekcije (pluća, mjehura...)
- Povišena sedimentacija eritrocita
- Oslabljena funkcija bubrega
- Krvarenje iz nosa i neobjašnjive modrice

50%

bolji ishodi liječenja
u prvoj godini ako na
dijagnozu posumnja
liječnik obiteljske
medicine





IZAZOVI
**OBITELJSKE
MEDICINE**
U 21. STOLJEĆU

Od doktora
iz malog mesta
do doktora AI

RAKK: 4 KLJUČNE ZNAČAJKE MIJELOMA



Renalno oštećenje

Povišeni
kreatinin
i urea



Anemija

Kronični umor,
kratkoća daha



Kalcij - povišen

Zbunjenost, povraćanje,
mučnina, probavne tegobe,
pojačano mokrenje



Kosti - oštećenja

Bolovi u kostima,
spontane frakture,
gubitak visine


U TRENUTKU DIJAGNOZE ILI ZATRAŽENE POMOĆI

1 od 4 oboljela
ima oštećenje
bubrega

3 od 4 oboljela
imaju anemiju

Do **30%**
oboljelih ima
hiperkalcemiju

60% ima bolove u kostima
80 - 90% ima
osteolitičke lezije





ZATRAŽITE SLJEDEĆE NALAZE

SE

Sedimentacija eritrocita je najčešće povišena (normalna u nesekretornom mijelomu ili mijelomu lakih lanaca)

KKS


Posebno obratiti pažnju na normocitnu anemiju

Kreatinin i urea

Povišene vrijednosti mogu biti znak oštećenja bubrega

Rendgen bolne kosti

Pokazuje osteolitičke lezije ili frakturu





IZAZOVI
**OBITELJSKE
MEDICINE**
U 21. STOLJEĆU

Od doktora
iz malog mesta
do doktora AI

UPUTITE PACIJENTA HEMATOLOGU

U slučaju dugotrajne prisutnosti ili ponavljanja navedenih simptoma
i/ili u slučaju ako su navedene pretrage rezultirale lošim nalazima



Dodatni nalazi u primarnoj zaštiti koji mogu ubrzati dijagnozu:

- **Elektroforeza serumskih i urinskih proteina:** otkriva monoklonski vršak („peek“) te time postavlja sumnju na prisustvo paraproteina
- **Imunofiksacija seruma i urina:** dokazuje monoklonalni protein (paraprotein) te određuje njegovu vrstu
- **Određivanje slobodnih lakih lanaca u serumu i urinu te njihovog omjera:** Mjeri se količinu kappa i lambda lakih lanaca u krvi i/ili urinu te njihov omjer (često su poremećeni u slučaju prisustva monoklonskog proteina tj. paraproteina)
- **Beta - 2 mikroglobulin:** mala molekula koja načelno korelira sa veličinom tumorske mase, ali je i pokazatelj funkcije bubrega, nije specifična za multipli mijelom. Koristi se kod određivanja stadija multiplog mijeloma (zajedno s koncentracijom albumina u serumu).

Ove se pretrage ne rade u biokemijskim laboratorijim pri Domovima zdravlja, već se rade u biokemijskim laboratorijima bolničkih ustanova.






IZAZOVI
**OBITELJSKE
MEDICINE**
U 21. STOLJEĆU

Od doktora
iz malog mesta
do doktora AI

Obični simptomi neobične bolesti



KroHem



HRVATSKO DRUŠTVO
ZA HEMATOLOGIJU
HRVATSKOG LIJEČNIČKOG ZBORA

MijelomCRO

Udruga za podršku oboljelima od multiplog mijeloma (plazmocitoma)

Prikaz bolesnika 1 (star 76 godina)

Razlog dolaska:

Novoupisan. Dolazi na konzultaciju sa povijesti bolesti. Uvidom u medicinsku dokumentaciju liječi se po kardiologu, infektologu, pulmologu. Prije 6 mjeseci hospitaliziran zbog obostrane upale pluća sa visokim parametrima upale. Na kontrolnim rendgenima pluća - prisutan infiltrat koji je u regresiji.

Po infektologu – potrebna je daljnja obrada pulmologa.

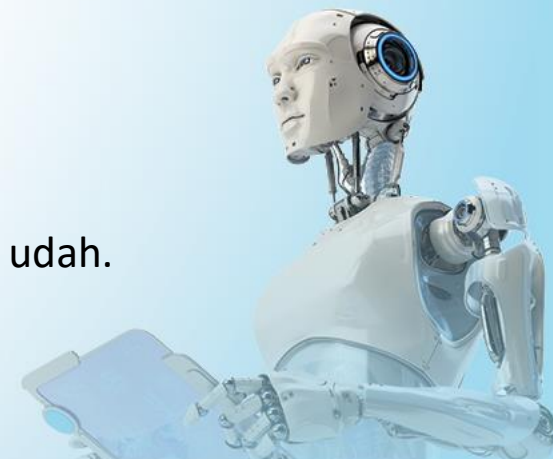
Od strane pulmologa učinjena sljedeća obrada: spirometrija, ventolin test, difuzija, FENO.

Zaključna dijagnoza: KOPB. Uvedena terapija – tiotropij bromid.

Preporuka pulmologa daljnje kontrole po infektologu i kardiologu.

Kronične bolesti: Liječi se od arterijske hipertenzije i FA.

Kronična terapija: Amlopidin 1x 5 mg, Losartan + hidroklortiazid 1x1, Martefarin po shemi, Tiotropij 1x1 udah.



Sadašnja bolest:

Novoupisani bolesnik sa opsežnom medicinskom dokumentacijom. Donosi ispis kartona. Trenutno nema tegoba. Od hospitalizacije prije šest mjeseci subfebrilan oko 37,1.

Preporučenu terapiju uzima redovito. Navodi umor, malaksalost. Ima zaduhu.

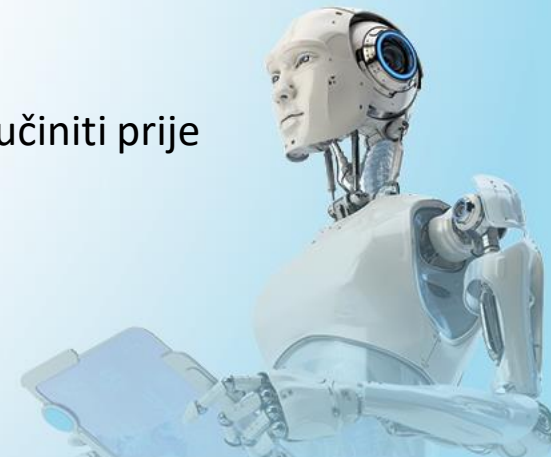Na zaduhu, umor i malaksalost se potužio i svojim liječnicima – infektologu i pulmologu, ali oni su smatrali da su takvi simptomi normalni nakon pneumonije.

U posljednja dva mjeseca navodi i bolove u prsnom košu koji se pogoršavaju noću i na pokret.

Ne uzima analgetike jer mu je rečeno da se ne mogu kombinirati sa martefarinom.

Za bolove ponekad uzme diazepam.

Donosi i termine kontrolnih pregleda specijalista, kao i popis sve dijagnostičke obrade koju je potrebno učiniti prije pregleda.





IZAZOVI
**OBITELJSKE
MEDICINE**
U 21. STOLJEĆU

Od doktora
iz malog mesta
do doktora AI

Iz statusa: TV 168 cm, TT 62 kg (smršavio 5 kg od hospitalizacije), rr 140/80, spO2 98%.

Pokretan, subfebrilan, kontaktibilan, eupnoičan u mirovanju. Koža i sluznice nešto bljeđe. Vrat pokretan u svim smjerovima, bez limfadenopatije. Na plućima tihi šum disanja obostrano, produžen ekspirij. Srce: tonovi tiši, ritam nepravilan, šumova ne čujem. Trbuh u razini prsnog koša mekan, bezbolan na palpaciju, bez organomegalije, ekstremiteti bez edema.

Funkcije i navike: mokrenje i stolica uredni. Appetit nešto lošiji. Alergije na lijekove nema.

Iz laboratorija: L 5,5, Hgb 117, Hct 0,350, MCV 89,0, diferencijalna KS uredna, **SE 73.**

Na temelju nalaza i povišene SE – učinjena dodatna laboratorijska obrada – elektroforeza proteina.

EF proteina – povišene vrijednosti UK proteina 101 g/l, sa pikom na IGG – 49,2

Upućen na hematologiju pod sumnjom na MM gdje je dogovorno hospitaliziran.



Prikaz bolesnice 2 (rođena 1971.)

Anamneza: Astma


5mj/2020. hospitalizirana preko hitne služba zbog bolova u leđima u trajanju od 2 mj.

Bolovi u lumbalnoj kralježnici - zadnjih dana se intenzivirali, na dan prijema otežano hoda, u prignutom položaju, uz bolove u rebrima pri dubokom udahu.

Negira traumu, parestezije, slabost mišića, bez neurološkog ispada.

Prethodno preporučena reumatološka obrada.

Status: Pri svijesti, teško pokretna, prostrirana afebrilna, blijede kože i sluznica, bez limfadenopatije, kardiopulmonalno kompenzirana, abdomen mekan, bezbolan, bez hepatosplenomegalije, bez edema.





Dijagnostika:

E 3.17, Hb **88**, Hct 0.273, kreatinin 73, **CRP 1**, **SE 119**

LDH 299, Ca 2.19, b2 mikroglobulin **7.32**, urati 383

Ukupni proteini 115


IgG 76, IgA 0.1 , IgM 0.09

Albumin 29, alfa1 1.1, alfa2 3.6, beta 3.7 **gama 61.8**

Citološka punkcija koštane srži: 80% plazma stanica

Rtg skeleta: multiple osteolitičke lezije-na hemitoraksima, zdjelici s kukovima ,fraktura Th VII, Th VIII, Th XII

Pregled neurokirurga-postavljena Jewet ortoza






IZAZOVI
**OBITELJSKE
MEDICINE**
U 21. STOLJEĆU

Od doktora
iz malog mesta
do doktora AI

Liječenje:

- **VTD protokol** (bortezomib; talidomid; dexamethasone) 4 ciklusa
- Reevaluacija parcijalna remisija
- **ASCT –VTD4ciklusa** (konsolidacija)-postignuta kompletna remisija





Prikaz bolesnice 3 (rođena 1958.)


Anamneza: histerektomija 1994. (miom), pušač

2mj/2020. hitna služba – bolovi u zdjelici, kukovima koji traju nekoliko mjeseci, pogoršanje zadnjih 3 tjedna, dan pred prijem ne može stati na noge, u nekoliko navrata tijekom hoda klonula.

Bol se pojačava noću, ukočenost zglobova.

Afebrilna, ne kašlje, nema bolova u prsima, ne diše teško.

Ambulantno pregledana od ortopeda (RTG zdjelice/kukova), nalaz uredan, preporučen pregled interniste i ginekologa.





IZAZOVI
**OBITELJSKE
MEDICINE**
U 21. STOLJEĆU

Od doktora
iz malog mesta
do doktora AI

Status: pri svijesti, nepokretna, afebilna, odaje dojam teškog bolesnika, kahektična, kardiopulmonalno kompenzirana, abdomen mekan, bezbolan, bez organomegalije.

Rtg srca i pluća: inhomogeno zasjenjenje u donjem i srednjem plućnom polju desno, te homogeno zasjenjenje bazalno desno - infiltrat uz atelektazu – neoplazma?
Laterouzlazna granica uz torakalnu stijenku desno - pleuralni izljev.

Hospitalizacija - pulmologija – radna dg. Tm pluća smješten periferno s pleuralnim izljevima i meta promjenama na kostima





Dijagnostika:

Nalazi: E 3.92, Hb 115, CRP 9, kreatinin 57, Cyfra 21-1 1,71, NSE 15.6

CEA 0,4, CA 15-3 9, Ca125 14.6


Imunološka obrada: c3, c4, ANA, ADNA, ANCA, RF

IgA 27.45, IgG 1,02, IgM 0,12

Bronhoskopija:

- citološki nalaz uredan
- PHD histološki i imunohistokemijski ne dokaže se tumor

Isključena TBC



Dijagnostika 1:

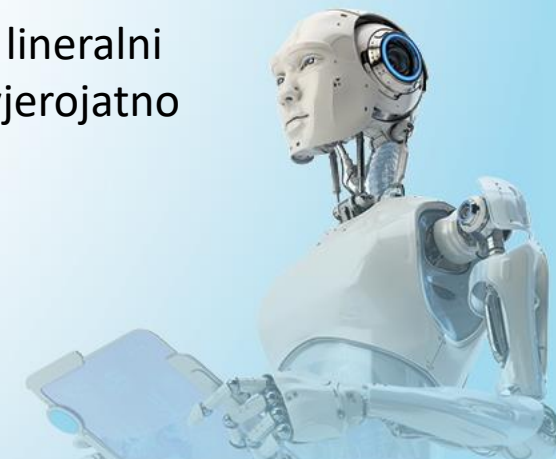MSCT toraksa: pleuralni izljev desno s atelektazom perenhima donjeg reznja unutar kojeg se izdvaja konsolidacija, heterogene strukture i amputiranim bronhima za područje - **periferna ekspanzivna tvorba bronha.**

Osteolize 4. i 5. rebra desno i 5. rebra lijevo.

Multipli sekundarni depoziti torakalnih i lumbalnih kralježaka, uz potpunu osteolizu trupa L3 kralješka s tumorskim masama koje prominiraju u spinalni kanal kojeg gotovo u potpunosti okludiraju.

MSCT abdomena: nalaz uredan, osim ciste na bubrezima.

MR LS kralježnice: fraktura L3, protrudira dorzalno u spinalni kanal i komprimira duralnu vreću, linalni ispadi signala ddg "mini brain"- plazmocitom kralješka, s obzirom na multiple okruglaste lezije vjerojatno mijelom - preporučena **hematološka obrada (radiolog).**





Dijagnostika 2:


Sternalna punkcija i biospija kosti: 80% plazma stanica

Neurokirurg: pulsevi kortikosteroida + radioterapija + bisfosfonati

VATS biospija periferne tvorbe na plućima – ekstramedularni mijelom

Tijekom hospitalizacije **komplikacija**: jaki bolovi u abdomenu.

MSCT mezenterijalna tromboza i paralitički ileus, elektrolitski disbalans hipokalemija, hipokalcemija (liječena konzervativno primjenom niskomolekularnog heparina, uz regulaciju stolice i korekciju elektrolitskog disbalansa).





IZAZOVI
**OBITELJSKE
MEDICINE**
U 21. STOLJEĆU

Od doktora
iz malog mesta
do doktora AI

Liječenje:


VTD protokol 4+4 ciklusa - autologna transplantacija koštane srži

Postignuta kompletna remisija, nastavljena terapija održavanja bortezomibom

Prekid terapije održavanja zbog polineuropatije



Udruga za podršku oboljelima od multiplog mijeloma (plazmocitoma)





Prikaz bolesnika s amiloidozom i mijelomom (rođen 1958.)


Anamneza:

2008. operirao planocelularni karcinom jezika (hemiglosektomija s resekcijom sublingvalne žlijezde) i resekcijom vrata - nije provedena kemo ni zračenje (T2N0M0)

2016. liječen na neurologiji zbog EPI grand mal, intracerebralnog hematoma (uslijed pada)

MSCT mozga:

- intracerebralni hematom
- leukoencefalopatija vrs **amiloidna**
- tumorski proces hipofize (prolaktinom)





Redovito se kontrolirao kod neurologa

4 mj.2019. konzilijarni pregled **hematologa** zbog **povišene SE**

Klinički: makroglosija, rakunove oči, hepatomegalija, edemi potkoljenica

Nalazi:


SE 106, UP 93, IgG44, kreatinin 117, urati 600, b2 mikroglobulin 7.23

Laki lanci kapa (s) 14.6, lambda(s)2000, omjer 0.007, urin kapa 1945, lambda(u) 15700, omjer 0.012

Imunofiksacija: pozitivan IgG lambda

Sternalna punkcija 53%

Biopsija kosti PHD: 50% plazma stanica





IZAZOVI
**OBITELJSKE
MEDICINE**
U 21. STOLJEĆU

Od doktora
iz malog mesta
do doktora AI


UZV srca: bez dokazane restriktivne kardiomiopatije

Klirens kreatinina 68, 24h **proteinurija 3.49 (nefrotski sindrom)**

Biospija sluznice rektuma – histokemijski bojanje na Congo red - dokazana **amiloidoza**

PET CT: nodozne promjene apeksa desnog pluća, ne može se isključiti sek. malignitet ili primarna etiologija (isključen TBC i npl)

Jezik bizarno formiran uz nehomogeni metabolički akt u projekciji vrška koji protuira u vestibulum oris




Liječenje:

Cy/Bor/Dex protokol 8 ciklusa, parcijalna remisija, primio još 2 ciklusa CyBorDex

10mj/2020. progresija bolesti:

- porast monoklonskog IgG
- porast monoklonskih lakih lanaca 295-701-90mg/l
- porast plazma stanica

Započeo liječenje 2. linijom liječena **Daratumumab/lenalidomid /dexamethasone** – odličan odgovor na terapiju



Od prvih simptoma do dijagnoze preko godina:

- 2 liječnika opće prakse,
- 1 internist,
- 3 neurokirurga,
- 4 fizijatra,
- 1 osteopat,
- 1 ortoped,
- 2 radiologa,
- 2 pulmologa,
- 1 reumatolog
- i na kraju **hematolog** koji je postavio pravu dijagnozu 2013.



Rudi prije dijagnoze,
visok **180 cm** (2013.)



Rudi nakon dijagnoze,
visok **168 cm** (2014.)



Zaključak


Mijelom je bolest koja se može manifestirati različitim kliničkim slikama - bolest s tisuću lica

POSUMNJAJTE NA MIJELOM RANA DIJAGNOZA - BOLJA PROGNOZA

- Dugotrajni bolovi u leđima i kostima (>4 – 6 tjedana)
- Opća slabost i umor
- Ponavljajuće i dugotrajne infekcije (pluća, mjehura...)
- Povišena sedimentacija eritrocita
- Oslabljena funkcija bubrega
- Krvarenje iz nosa i neobjašnjive modrice

50%

bolji ishodi liječenja
u prvoj godini ako na
dijagnozu posumnja
liječnik obiteljske
mediciner



Putokaz za ranu dijagnozu

MULTIPLI MIJELOM - RAK KRVI PUTOKAZ ZA RANU DIJAGNOZU

RAKK: 4 KLJUČNE ZNAČAJKE MIJELOMA

 R enalno oštećenje Povišeni kreatinin i urea	 A nemija Kronični umor, kratkoća daha	 K alcij - povišen Zbunjenost, povraćanje, mučnina, probavne tegobe, pojačano mokrenje	 K osti - oštećenja Bolovi u kostima, spontane frakture, gubitak visine
---	--	--	---

U TRENUTKU DIJAGNOZE ILI ZATRAŽENE POMOĆI

1 od 4 oboljela ima oštećenje bubrega	3 od 4 oboljela imaju anemiju	Do 30% oboljelih ima hiperkalcemiju	60% ima bolove u kostima 80-90% ima osteolitičke lezije
--	--------------------------------------	--	--

Objavljeno 29. ožujka, 2021.

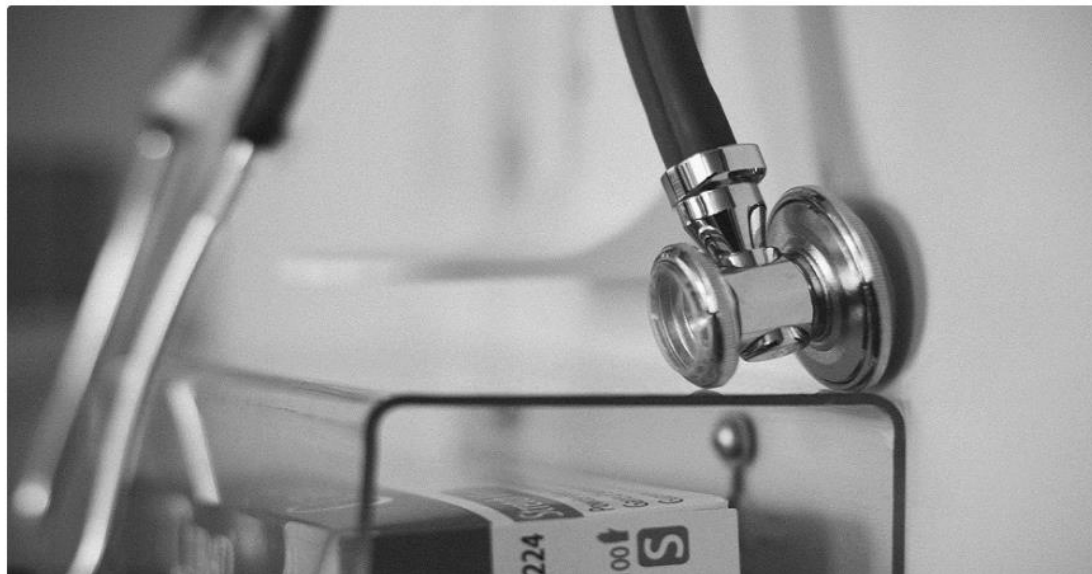
[Podijeli 0](#)

U mjesecu borbe protiv multiplog mijeloma, raka krvi, od kojeg u Hrvatskoj boluje oko tisuću osoba, a godišnje umre njih 200, predstavljen je putokaz za ranu dijagnozu te bolesti da bi se pomoglo obiteljskim liječnicima u postavljanju dijagnoze, istaknuto je u nedjelju u

Dijagnoza multiplog mijeloma u obiteljskoj medicini pospješuje liječenje

ZDRAVLJE | Autor: Hina | 28. ožu. 2021 10:54 > 10:57 | 

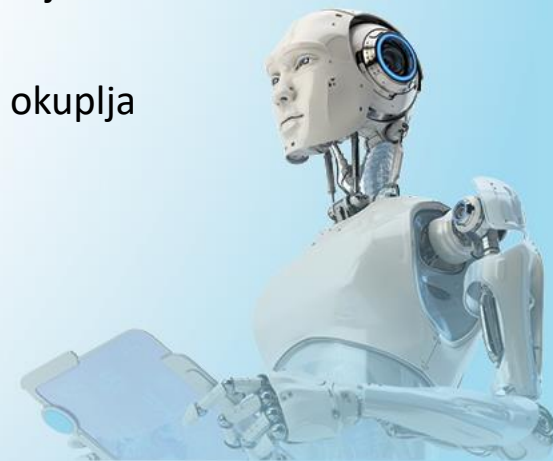
Podijeli:    





Korisni linkovi

- [Portal MijelomCRO](#) – sadrži brojne korisne informacije i materijale o liječenju multiplog mijeloma, novosti i iskustva oboljelih
- [Youtube kanal udruge MijelomCRO](#) – službeni video kanal udruge koji sadrži video-materijale o mijelomu, iskustva oboljelih, stručna predavanja, edukativne sadržaje i razgovore s hematolozima
- [Facebook kanal udruge MijelomCRO](#)
- [KoHOM](#) – službena web stranica Koordinacije hrvatske obiteljske medicine, strukovne udruge liječnika obiteljske medicine
- [KroHem](#) – službena web stranica Hrvatske kooperativne udruge za hematološke bolesti koja okuplja stručnjake iz područja hematologije
- [HRDH](#) – službena web stranica Hrvatskog društva za hematologiju pri Hrvatskom liječničkom zboru, koje okuplja hrvatske hematologe i druge stručnjake koji se bave dijagnostikom i liječenjem hematoloških bolesnika



Uključite se!


Pitanja, komentari, rasprava ...



Martina Morić Perić
Specijalistica hematologije, voditeljica
hematološkog odjela OB Zadar



Tamara Drča
Liječnica obiteljske medicine,
Zadar





IZAZOVI
**OBITELJSKE
MEDICINE**
U 21. STOLJEĆU

Od doktora
iz malog mesta
do doktora AI

Hvala!



KroHem



MijelomCRO

Udruga za podršku oboljelima od multiplog mijeloma (plazmocitoma)

